

# Клинический случай наблюдения пациента с немелкоклеточным раком легкого с мутацией KRAS G12C

**Снежко Татьяна Александровна**

*Врач-онколог отделения противоопухолевой лекарственной терапии ФГБУ НМИЦ онкологии МЗ РФ, кандидат медицинских наук, Ростов-на-Дону*

Рак легкого является серьезным вызовом для современной системы здравоохранения из-за высокой частоты заболеваемости и смертности. Ежегодно в России выявляется более 50 тысяч новых случаев рака легкого, из них в 2023 году было впервые выявлено 42,5% (21716 пациентов) на 4 стадии, 42% пациентов погибает в течение 1 года с момента постановки диагноза, что говорит о высокой степени злокачественности заболевания [1,2]. В настоящее время, в связи с успехами терапии, продолжительность жизни при раке легкого увеличивается, но остается низкой для пациентов на поздних стадиях заболевания, а 5-летняя выживаемость у пациентов с метастатическим процессом не превышает 7% [3]. Пациенты с распространенным немелкоклеточным раком легкого (НМРЛ), получающие терапию второй линии, имеют относительно низкие показатели объективного ответа (4-23%) и показатели выживаемости (ВБП 2,3-4,2 мес., ОВ 7,9-13,8 мес.) [4,5].

В структуре заболеваемости раком легкого немелкоклеточный рак легкого (НМРЛ) составляет 85% и является одним из самых генетически гетерогенных ЗНО по сравнению с другими нозологиями [6,7]. Благодаря стремительному развитию диагностики, выявлению новых биомаркеров и появлению в доступности новых препаратов для таргетного лечения терапия пациентов с НМРЛ становится все более точечной, персонализированной. Одним из таких примеров является мутация KRAS G12C, которая выявляется при различных типах опухолей, но чаще всего встречается при НМРЛ (в 13,8% случаев) и занимает 2 место после мутаций в гене EGFR [8]. Наличие мутаций в гене KRAS ассоциируется с худшим ответом на химиотерапию как в первой, так и в последующих линиях лечения, что создает потребность более частого применения иммунотерапии и комбинированной химиоиммунотерапии у данной категории больных. Актуальным является вопрос лечения пациентов с распространенным НМРЛ, получивших комбинированную химиоиммунотерапию в первой линии, у которых отмечено прогрессирование заболевания. Пациенты с НМРЛ с мутацией KRAS G12C, получающие стандартную системную терапию (не ингибиторы KRAS G12C), имеют неудовлетворительные результаты выживаемости без прогрессирования (ВБП), аналогично другим группам пациентов без таргетных мутаций. Ранее лечение пациентов с НМРЛ и мутацией KRAS G12C находилось в области нерешенных медицинских проблем, в настоящее время для них появилась новая опция лечения – препарат соторасиб.

Соторасиб – первый пероральный селективный ингибитор KRAS G12C. Его действие основано на блокировке белка KRAS G12C в неактивном состоянии, что препятствует передаче онкогенного сигнала, в то же время не оказывает влияния на KRAS дикого типа. В июле 2023 года соторасиб получил регистрационное одобрение от МЗ РФ. Решение принято на основе положительных результатов многоцентрового международного клинического исследования II фазы CodeBreaK 100 при НМРЛ с мутацией KRAS G12C. Монотерапия соторасибом в дозе 960 мг внутрь продемонстрировала противоопухолевую активность: частота объективного ответа на терапию составила 37,1% (95% ДИ 28,6-46,2), в том числе полного ответа достигли 3,2% пациентов, предпочтенных несколькими линиями терапии, частоту контроля заболевания – 80,6%, а также благоприятное соотношение «польза-риск». При этом препарат характеризовался контролируемым профилем безопасности, среди наиболее распространенных нежелательных явлений (НЯ): диарея, тошнота, рвота, усталость и другие, также могло наблюдаться повышение уровня печеночных трансаминаз, что характерно для пероральных лекарственных средств. Большинство НЯ были 1-2 степени [9].

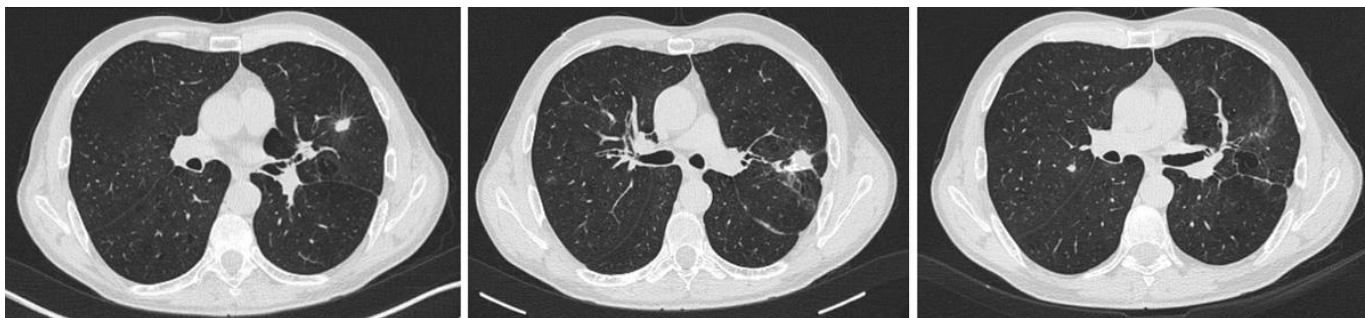
В настоящий момент показанием для лечения препаратом соторасиб является прогрессирование немелкоклеточного рака легкого после как минимум одной предшествующей линии системной терапии у взрослых пациентов с выявленной мутацией KRAS G12C в ткани опухоли [10]. Появление этой новой терапевтической опции в арсенале онкологов позволяет надеяться на улучшение результатов лечения у данной категории пациентов в повседневной клинической практике.

**Клинический случай наблюдения пациента с НМПЛ и мутацией KRAS G12C**

Больной К., 54 года, житель Ростовской области, стаж курения 40 лет (40 пачка/лет). В июле 2022 года, при проведении профилактического осмотра, выполнена рентгенография органов грудной клетки, выявлено образование левого легкого. Незадолго до этого отметил появление одышки при физической нагрузке. Обратился к онкологу по месту жительства, 09.08.2022 г. выполнена компьютерная томография органов грудной клетки, заключение: КТ-картина опухоли верхней доли левого легкого.

После дообследования 20.10.2022 г. выполнено хирургическое лечение в объеме: видеоассоциированная торакоскопия, резекция верхней доли левого легкого. Заключение по данным гистологического и иммуногистохимического исследования: морфологическая картина и иммунофенотип опухолевых клеток в резецированном фрагменте легкого (CK7+, TTF1+) характерны для ацинарной аденокарциномы, G2. Послеоперационный период – без осложнений. По данным молекулярно-генетического тестирования, мутации в гене EGFR не выявлены. Диагноз: рак верхней доли левого легкого, cT2bN0M0 st IIa, кл.гр 2. С ноября 2022 г. по январь 2023 г. проведено 4 курса адьювантной полихимиотерапии (карбоплатин AUC6 + паклитаксел 175 мг/м<sup>2</sup> внутривенно в 1 день, каждые 3 недели). Перенес без осложнений.

В апреле 2023 г. при проведении очередного контрольного обследования выявлены очаги в легких. МРТ головного мозга от 17.04.2023 г. – без очагов. ПЭТ-КТ от 20.04.2023 г.: очаг S4 с минимальной активностью, до 1,5 см, в зоне резекции уплотнение паренхимы 1,6 см SUV 2,7, очаги S2 справа без гиперфиксации до 0,7 см.



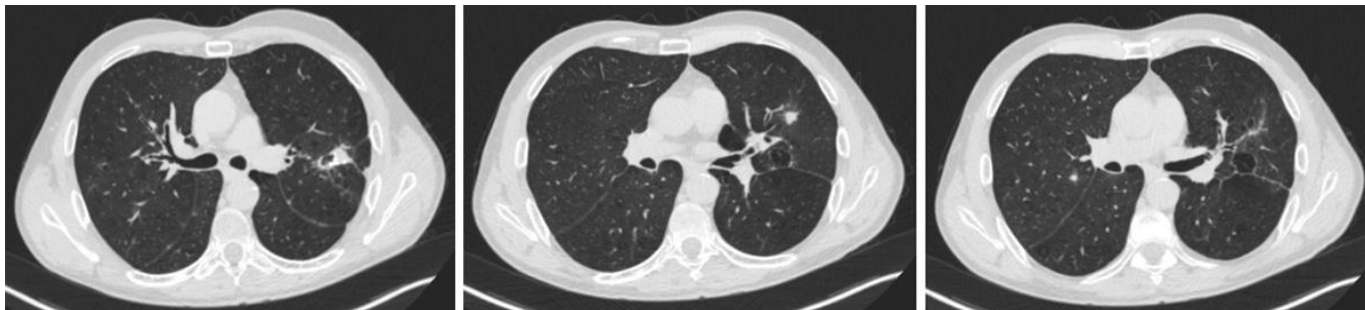
Повторно обратился 11.05.2023 г. в НМИЦ онкологии для определения дальнейшей тактики лечения, где был дообследован. Иммуногистохимическое исследование от 18.05.2023 г.: морфологическая картина и иммунофенотип опухолевых клеток характерны для аденокарциномы легкого, G2, с положительным PD-L1 статусом (TPS=5%). Выполнено тестирование методом NGS от 17.06.2023 г., выявлена мутация KRAS 2 экзон pG12C. На компьютерной томографии головного мозга, органов грудной клетки, брюшной полости и малого таза от 04.07.2023 г.: состояние после резекции верхней доли левого легкого, с обеих сторон немногочисленные полиморфные очаги с перифокальной инфильтрацией размером до 1,0 см, увеличение внутригрудных лимфоузлов – ретрокаваальных до 1,6 см, дуги аорты до 1,1 см, базальный гидроторакс с двух сторон. Состояние расценено как прогрессирование процесса, установлен диагноз: рак верхней доли левого легкого, cT2bN0M0 st IIa, после комплексного лечения (хирургическое лечение [торакоскопия, резекция верхней доли левого легкого] 20.10.2022 г., 4 курса АПХТ 11.2022-01.2023 г.), прогрессирование 04.2023 г. – метастатическое поражение легких, внутригрудных лимфоузлов, клиническая группа 2.

С июля 2023 г. проведено 4 курса химиоиммунотерапии по схеме: пембролизумаб 200 мг + пеметрексед 500 мг/м<sup>2</sup> + карбоплатин AUC 5, в/в 1 раз в 3 недели. Отмечены нежелательные явления: тошнота II ст., лейкопения II ст., нейтропения I ст., слабость II ст. При контрольном обследовании от 25.09.2023 г. (компьютерная томография головного мозга, органов грудной клетки, брюшной полости и малого таза) – стабилизация процесса, регресс базального гидроторакса.

С октября по декабрь 2023 г. проведено 4 курса поддерживающей терапии пембролизумаб + пеметрексед. На фоне лечения развились нежелательные явления: сенсорная нейропатия II ст., повышение трансаминаз III ст., повышение билирубина II ст., анемия I ст. В декабре 2023 г., учитывая токсичность проводимого лечения, стабилизацию процесса по результатам компьютерной томографии от 05.12.2023 г., консилиумом врачей НМИЦ онкологии рекомендовано проведение курса стереотаксической лучевой терапии с

использованием VMAT (объемно-модулированная арк-терапия) посредством 8 арок с 2 изоцентров на ускорителе True Beam Varian на метастатические очаги легких, с ежедневным позиционированием с использованием СВСТ. РОД 15,0 Гр, СОД 45,0 Гр. Лечение перенес удовлетворительно, без осложнений.

В настоящее время больной находится под динамическим наблюдением. Контрольное обследование в июле 2024 г. (компьютерная томография ОГК от 03.08.2024 г.) – состояние после частичной резекции верхней доли левого легкого, одиночные очаги пневмофиброза легких, признаков очаговых и инфильтративных изменений в легких, медиастинальной лимфаденопатии не выявлено.



Портрет данного пациента (курильщик с мНМЛР, аденокарцинома с мутацией KRAS G12C, без метастазов в головной мозг, в первой линии получал иммунотерапию) после прогрессирования дает возможность рассмотреть назначение таргетного препарата, ингибитора KRAS G12C, соторасиба.

Появление в арсенале лекарственных средств данной группы таргетных препаратов для лечения НМРЛ, направленных на мутацию KRAS G12C, расширяет алгоритм ведения таких пациентов. Учитывая возможность применения в 1-й линии иммуно- и химиоиммунотерапии с хорошими показателями ВБП, она является предпочтительной. При этом для проведения второй линии остается опция в виде таргетной терапии ингибиторами KRAS G12C.

Наиболее весомыми выглядят показатели длительности ответа и 12-месячной ВБП при оценке эффективности соторасиба: медиана длительности ответа по обновленным данным 2-летнего наблюдения пациентов в исследовании CodeBreaK 100 составила 12,3 месяца (95% ДИ 7,1-15,0), то есть 50,6% (95% ДИ 37,4-62,4) ответивших сохраняли ответ длительностью более года. 2-летняя ОВ составила 32,5% у предлеченных пациентов с НМРЛ и мутацией KRAS G12C, что значительно отличается от исторических данных лечения НМРЛ [11]. В исследовании CodeBreaK 200 12-месячная ВБП составила 24,8% для соторасиба и 10,1% для доцетаксела, с разницей более чем в 2 раза. Долгосрочное клиническое преимущество соторасиба наблюдалось при экспрессии PD-L1, включая опухоли с низкой экспрессией PD-L1 и ко-мутациями STK11 [12]. В конкретном клиническом случае возможно применение соторасиба во 2 линии терапии, а назначение химиотерапии отодвигается в максимально поздние линии, что обеспечивает сохранение качества и увеличение безрецидивной выживаемости. Такой подход к лечению соответствует клиническим рекомендациям ESMO и NCCN.

### **Литература:**

1. *Состояние онкологической помощи населению России в 2023 году. Под ред. А.Д. Каприна, В.В. Старинского, А.О. Шахзадовой. Москва: МНИОИ им. П.А. Герцена – филиал ФГБУ «НМИЦ радиологии» Минздрава России, 2024. илл. 262 с.*
2. *Злокачественные новообразования в России в 2022 году (заболеваемость и смертность). Под ред. А.Д. Каприна [и др.]. М.: МНИОИ им. П.А. Герцена . филиал ФГБУ «НМИЦ радиологии» Минздрава России, 2023. . илл. 275 с.*
3. *Рак легкого. Под ред. К.К. Лактионова и В.В. Бредера. М.: «ГРАНАТ», 2020. 150 с.*
4. Morabito A. Second-line treatment for advanced NSCLC without actionable mutations: is immunotherapy the 'panacea' for all patients? *BMC Med.* 2018 Feb 16; 16(1): 24. doi: 10.1186/s12916-018-1011-0. PMID: 29448944; PMCID: PMC5815183.

5. Herbst RS, et al. Pembrolizumab versus docetaxel for previously treated, PD-L1-positive, advanced non-small-cell lung cancer (KEYNOTE-010): a randomized controlled trial. *Lancet*. 2016 Apr 9; 387(10027): 1540-1550. doi: 10.1016/S0140-6736(15)01281-7. Epub 2015 Dec 19. PMID: 26712084.
6. Kadara H, Scheet P, Wistuba II, Spira AE. Early Events in the Molecular Pathogenesis of Lung Cancer. *Cancer Prev Res (Phila)*. 2016 Jul; 9(7): 518-27. doi: 10.1158/1940-6207.CAPR-15-0400. Epub 2016 Mar 22. PMID: 27006378.
7. Alexandrov LB, et al. Signatures of mutational processes in human cancer. *Nature*. 2013 Aug 22; 500(7463): 415-21. doi: 10.1038/nature12477. Epub 2013 Aug 14. Erratum in: *Nature*. 2013 Oct 10; 502(7470): 258. Imielinsk, Marcin [corrected to Imielinski, Marcin]. PMID: 23945592; PMCID: PMC3776390.
8. Cox AD, Fesik SW, Kimmelman AC, Luo J, Der CJ. Drugging the undruggable RAS: Mission possible? *Nat Rev Drug Discov*. 2014 Nov; 13(11): 828-51. doi: 10.1038/nrd4389. Epub 2014 Oct 17. PMID: 25323927; PMCID: PMC4355017.
9. Skoulidis F, Li BT, Dy GK, Price TJ, Falchook GS, Wolf J, Italiano A, Schuler M, Borghaei H, Barlesi F, Kato T, Curioni-Fontecedro A, Sacher A, Spira A, Ramalingam SS, Takahashi T, Besse B, Anderson A, Ang A, Tran Q, Mather O, Henary H, Ngarmchamnanrith G, Friberg G, Velcheti V, Govindan R. Sotorasib for Lung Cancers with KRAS p.G12C Mutation. *N Engl J Med*. 2021 Jun 24; 384(25): 2371-2381. doi: 10.1056/NEJMoa2103695. Epub 2021 Jun 4. PMID: 34096690; PMCID: PMC9116274.
10. Общая характеристика лекарственного препарата Лумикрас® , ЛП-№(002763)-(ПГ- RU). <https://portal.eaeunion.org/sites/commonprocesses/ru-ru/Pages/DrugRegistrationDetails.aspx>.
11. Grace K. Dy, et al. Long-Term Outcomes and Molecular Correlates of Sotorasib Efficacy in Patients With Pretreated KRAS G12C-Mutated Non-Small-Cell Lung Cancer: 2-Year Analysis of CodeBreak 100. *JCO*. 2023; 41: 3311-3317. DOI:10.1200/JCO.22.02524.
12. De Langen AJ, Johnson ML, Mazieres J, Dingemans AC, Mountzios G, Pless M, Wolf J, Schuler M, Lena H, Skoulidis F, Yoneshima Y, Kim SW, Linardou H, Novello S, van der Wekken AJ, Chen Y, Peters S, Filip E, Solomon BJ, Ramalingam SS, Dooms C, Lindsay CR, Ferreira CG, Blais N, Obiozor CC, Wang Y, Mehta B, Varrieur T, Ngarmchamnanrith G, Stollenwerk B, Waterhouse D, Paz-Ares L; CodeBreak 200 Investigators. Sotorasib versus docetaxel for previously treated non-small-cell lung cancer with KRASG12C mutation: a randomised, open-label, phase 3 trial. *Lancet*. 2023 Mar 4; 401(10378): 733-746. doi: 10.1016/S0140-6736(23)00221-0. Epub 2023 Feb 7. PMID: 36764316.

При поддержке компании Амджен